

T L S[®]

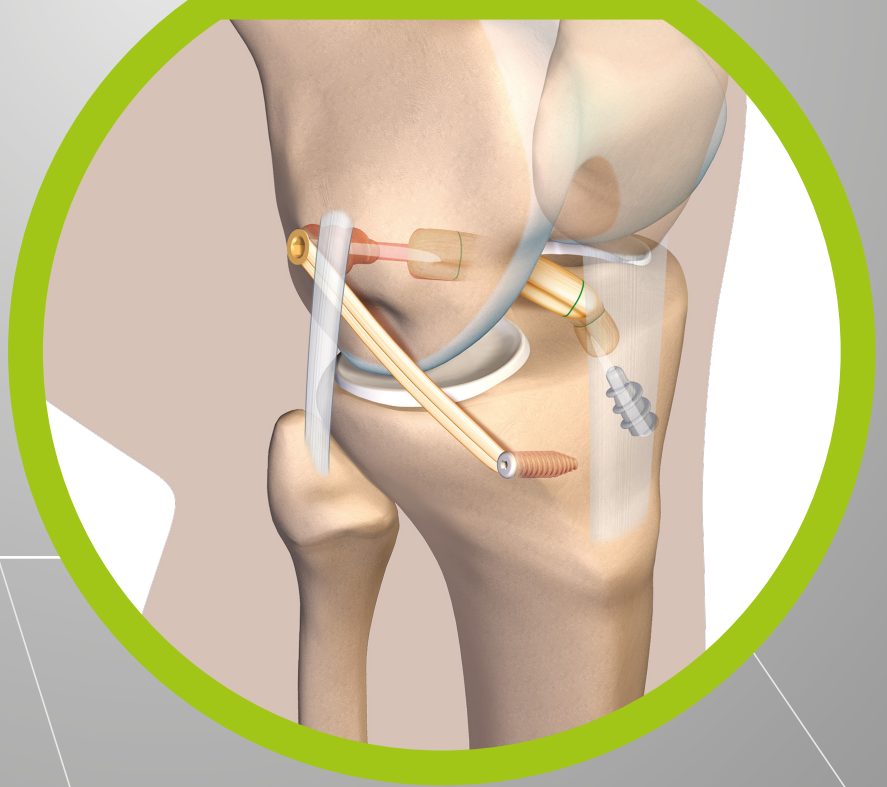
T a p e L o c k i n g S c r e w

TECHNIQUE OPÉRATOIRE

Reconstruction mono faisceau du LCA associée à une plastie anti ressaut

All inside - Greffe courte - DT4

RLCA & PLASTIE
EXTRA ARTICULAIRE





TLS[®]
Tape Locking Screw

TECHNIQUE OPÉRATOIRE

Le système TLS[®] :

- greffe courte à 4 brins précontraints ;
- prélèvement d'un seul tendon pour la RLCA ;
- propriétés mécaniques de la fixation primaire proches du LCA normal ;
- fixation atraumatique de la greffe ;
- fixation secondaire optimale : contact tendon-os maximal (360°) press-fit.

PRINCIPE DE LA PLASTIE ANTI RESSAUT OU PLASTIE EXTRA ARTICULAIRE (PEA)

L'objectif est de réaliser une plastie qui contrôle l'hyper-rotation médiale du tibia, composante importante du ressaut ou jerk test (et non de reconstruire le ligament antéro-latéral). Il s'agit d'une greffe au gracilis ou droit interne en double brin (ténodèse latérale au D12), dont le point d'insertion fémoral correspond au point de sortie de la plastie intra articulaire TLS[®] classique et dont le point d'insertion tibial est déterminé de manière isométrique.

INDICATIONS DES PEA ASSOCIÉES À UNE PLASTIE DU LCA

- Pivot shift explosif
- Sports de pivot-contact
- Sportifs professionnels
- Reprise d'une plastie de LCA
- Hyperlaxité et genou recurvatum

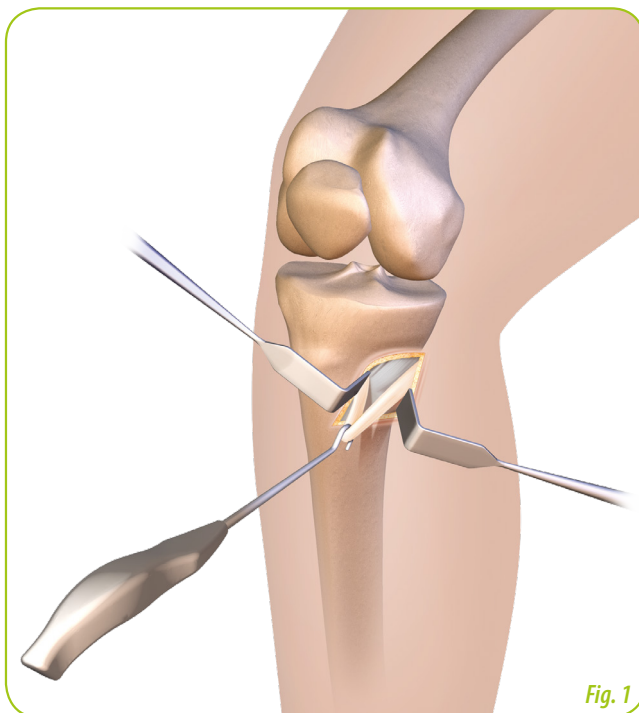
PRÉLÈVEMENT DES ISCHIO-JAMBIERS

Incision oblique centrée sur la patte d'oie.

Un crochet de prélèvement permet la préhension des tendons. (Fig. 1) Prélèvement à l'aide d'un stripper ouvert/fermé afin de maximiser la longueur prélevée*.

Pour la reconstruction du ligament croisé antérieur (RLCA), la greffe utilisée est le tendon semi-tendineux en 4 ou 5 brins (ST4 ou DT4), de diamètre supérieur ou égal à 8 mm.

Pour la Plastie Extra Articulaire (P.E.A.) : le droit interne est prélevé, la longueur totale doit être supérieure à 24 cm pour une plastie double brin. Dans le cas contraire, on réalise une plastie mono brin, dont les propriétés biomécaniques sont satisfaisantes**.



Prélèvement des tendons demi-tendineux et droit interne



Stripper ouvert fermé

*Hamstring tendon harvesting — Effect of harvester on tendon characteristics and soft tissue disruption; cadaver study

C.P. Charalambous, F. Alvi, P. Phaltankar, D. Gagey
Knee Reconstruction Unit, Dept of Orthopaedics, North Manchester General, UK
Department of Anatomy, University René Descartes, Paris, France; and the University Paris-Sud, Ageing Articulated Systems Study Group, Paris, France

**Cadaveric Study Comparing the Biomechanical Properties of Grafts Used for Knee Anterolateral Ligament Reconstruction.

Wytrykowski K1, Swider P2, Reina N1, Murgier J1, Laffosse JM3, Chiron P1, Cavaignac E4.
Arthroscopy. 2016 May 7. pii: S0749-8063(16)00241-3. doi: 10.1016/j.j.



PRÉPARATION DE LA GREFFE DT4 UTILISATION DE LA TABLE DE TRAVAIL TLS®

Déterminer la longueur de greffe à préparer en fonction de la taille du patient, selon le tableau ci-contre.

On positionne le curseur de la table de travail afin de préparer cette longueur. (Fig. 2)

Une boucle à 4 ou 5 brins est formée sur la table de travail. Veillez à respecter le schéma ci-dessous.



Le premier point, en fils résorbables ou non, est fait sur la partie la plus épaisse qui ira sur le tibia.

Le 2^e et le 3^e point devront être respectivement à 10 mm pour la partie fémorale et 15 mm pour la partie tibiale de chaque extrémité de la greffe. Ces fils seront utilisés pour permettre un contrôle visuel arthroscopique de la pénétration de la greffe dans les logettes osseuses. (Fig. 3)

Le tendon droit interne est passé dans la boucle fémorale du DT4 sans précontrainte (Fig. 4). Attention donc à ne pas trop serrer la boucle fémorale afin de faciliter le passage d'une pince Kelly.

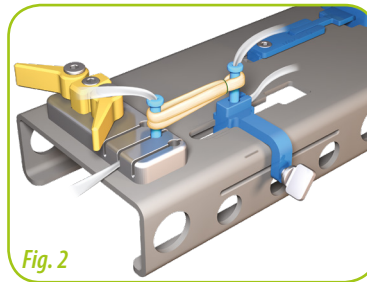
Seule la greffe DT4 est mise en traction sur la table de travail TLS® par l'intermédiaire de ses bandelettes, pendant moins d'une minute à 300 Newtons maximum.***

***Effects of graft pretensioning in anterior cruciate ligament reconstruction
Claude Guillard & all
Knee Surg Sports Traumatol Arthrosc DOI 10.1007/s00167-011-1833-1


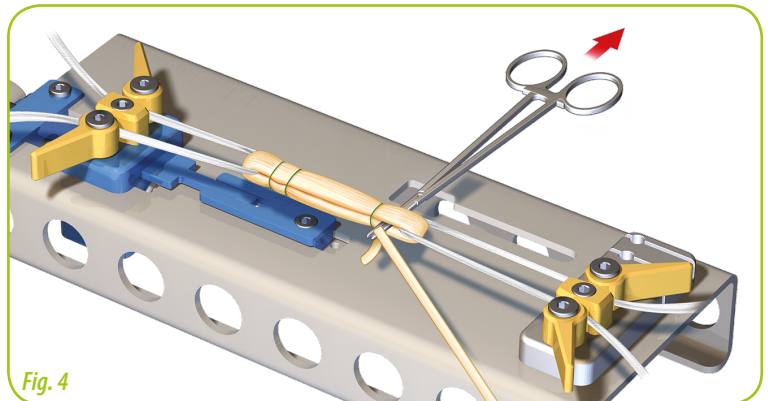
Vérifier que la longueur de chaque brin du droit interne est supérieure à 12 cm.

Calibration de la greffe DT4 + D12 afin de déterminer le diamètre de la logette fémorale. (Fig. 5)

TAILLE PATIENT H/F (en cm)	Position du curseur (en mm) sur la table de traction
	LCA (en mm)
T < 165	entre 45 et 50
165 < T < 174	entre 50 et 55
175 < T < 189	55
T > 190	60



Curseur de réglage de la longueur de greffe



Préconditionnement de la greffe DT4 et des bandelettes sur la table de travail TLS® et calibration

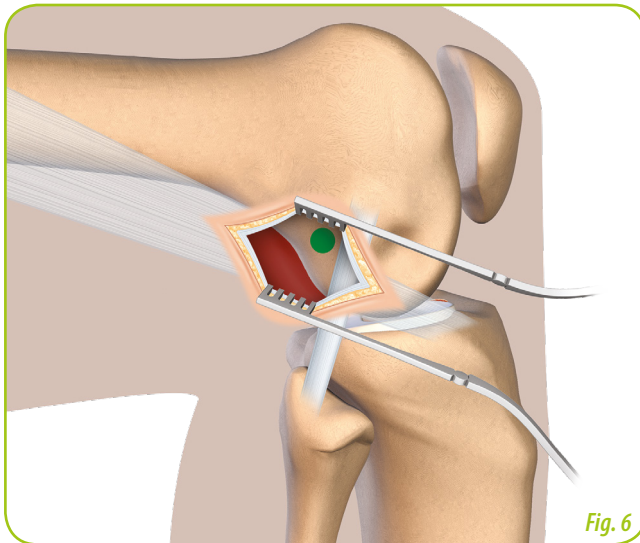


Fig. 6

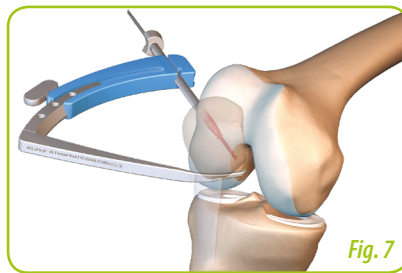


Fig. 7

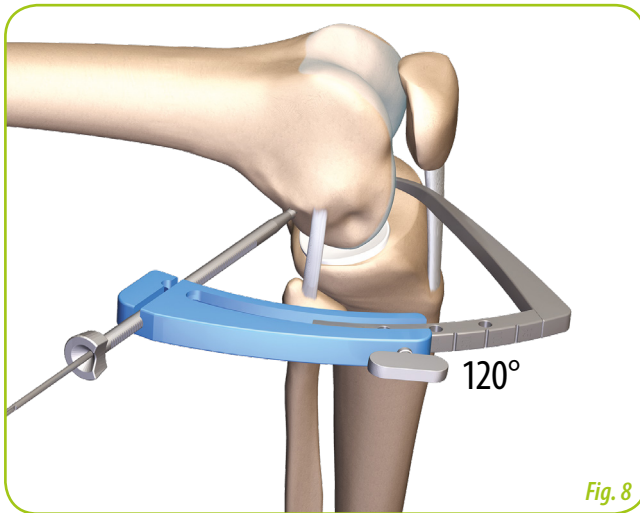


Fig. 8

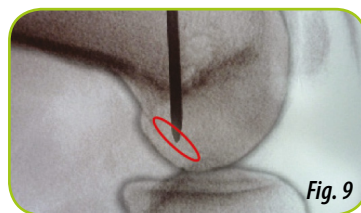


Fig. 9

*An experimental evaluation of isometric placement for extraarticular reconstructions of the anterior cruciate ligament.
Kurosawa H, Yasuda K. Am J Sports Med 1991;19:384-8

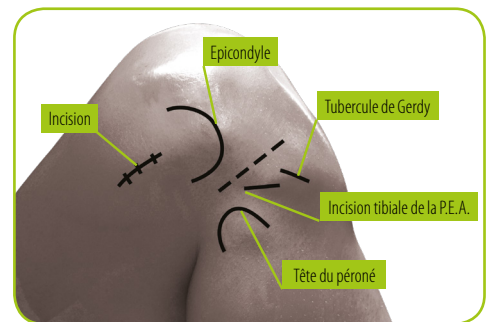
Contrôle du positionnement intra articulaire : la pointe de la broche est positionnée au centre de l'emprunte fémorale du LCA

VOIE D'ABORD LATÉRALE ET POINT D'INSERTION FÉMORALE

Une voie d'abord de 10/15 mm en arrière et en dessous de l'épicondyle est réalisée genou fléchi. L'ouverture est dans l'axe des fibres du TFL.

L'incision peut être élargie à 3 ou 4 cm pour une meilleure visibilité. (Fig. 6)

Le point d'insertion fémoral le plus isométrique (selon Kurosawa*) est postérolatéral au fémur : 1 cm en postérieur et en proximal de l'épicondyle latéral.



Vue latérale d'un genou droit avec les repères osseux

TEMPS ARTHROSCOPIQUE

Visée fémorale du dehors en dedans

Exploration et traitement des lésions méniscales, la préparation de l'échancrure doit être soignée.

Un pointeau peut être utilisé pour créer un trou pilote afin de déterminer avec précision l'insertion anatomique du LCA sur la face interne du condyle externe.



Même si tous les viseurs fémoraux sont compatibles nous recommandons un viseur pointe à pointe antéro-latéral (règlage à 120°) qui permet l'avancée d'une broche foret de Ø 2,4 mm de dehors en dedans (Fig. 7). Les positionnements intra et extra articulaires de la broche sont vérifiés (un contrôle radio peut être effectué). (Fig. 8-9)

FORAGE DU TUNNEL FÉMORAL

Utiliser le foret canulé de Ø 4,5 mm.

Conserver la broche de 2,4 mm lors du retrait du foret.

TARAUDAGE

L'emplacement de la vis PEEK ou Titane est taraudé sur 15 mm au fémur (vis de longueur 20 mm), utiliser les graduations marquées sur le manche du taraud pour juger de sa progression.



Taraud TLS[®]



Précautions d'usage des vis BIO-C

1. Comme toutes les vis bio-résorbables, il est déconseillé de l'utiliser dans un os de forte densité (voir notice d'utilisation). Pivilégier dans ce cas, une vis TLS® titane ou Peek.
2. Le taraudage pour la vis BIO-C se fait sur toute la longueur de la vis utilisée, soit 20 ou 25 mm.
3. La vis BIO-C doit être parfaitement enfoncée dans le tournevis adéquat, afin de transmettre parfaitement le couple de serrage sur toute la vis.

CREUSEMENT RÉTROGRADE DE LA LOGETTE

Conserver la broche guide de 2,4 mm et effectuer le creusement rétrograde de la logette au diamètre correspondant à l'extrémité fémorale des greffes DT4 et DI2 et sur 10 mm de profondeur.

L'arthroscope vient contrôler le creusement rétrograde manuel jusqu'à la marque laser présente en partie distale de la tarière.

(Fig. 10)

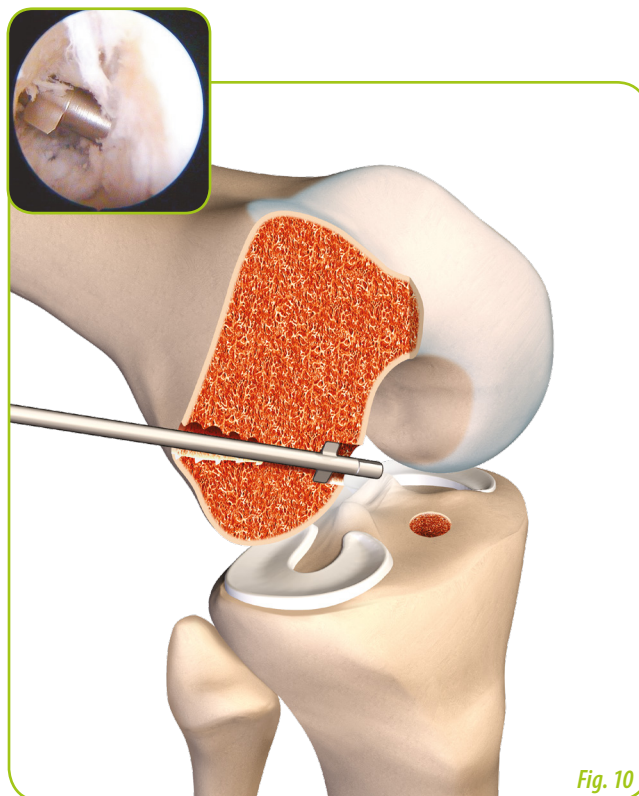


Fig. 10

FORAGE DU TUNNEL FÉMORAL POUR LA PLASTIE LATÉRALE

Conserver la broche de 2,4 mm. Utiliser le foret canulé de \varnothing 7 mm afin de permettre le passage du DI2, puis des bandelettes dans le tunnel d'accès.

Visée tibiale du dehors en dedans

Le viseur pointe à angle est réglé à 60°. (Fig. 11)

La longueur du tunnel tibial est contrôlée directement sur le canon de visée afin d'obtenir à minima 35 mm pour une vis de longueur 20 mm et 40 mm pour une vis de longueur 25 mm.

La broche de 2,4 mm est avancée sur l'empreinte du faisceau antéro-médial. Vérifier alors que le futur emplacement de la greffe n'entraîne de conflit ni dans l'échancrure, ni avec le LCP.

FORAGE DU TUNNEL TIBIAL

Utiliser le foret canulé de \varnothing 4,5 mm

Conserver la broche de 2,4 mm lors du retrait du foret.

TARAUDAGE

L'emplacement de la vis est taraudée sur 15 mm (vis de longueur 20 mm), ou sur 20 mm (vis de longueur 25 mm), utiliser les graduations marquées sur le manche du taraud pour juger de sa progression.

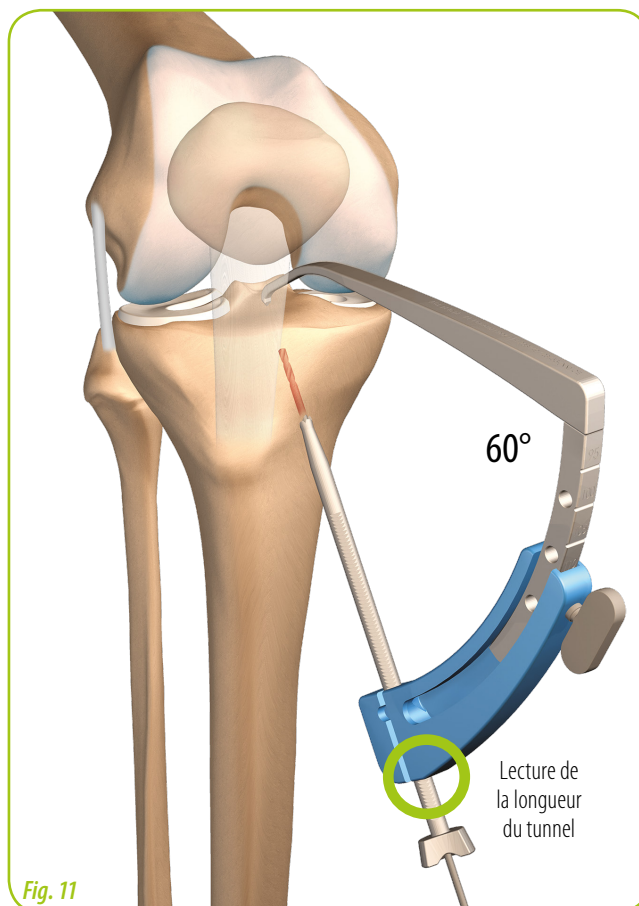


Fig. 11



CREUSEMENT RÉTROGRADE DE LA LOGETTE

Conserver la broche guide de 2,4 mm et effectuer le creusement rétrograde de la logette au diamètre correspondant à l'extrémité de la greffe et sur 15 mm de profondeur (jusqu'à voir affleurer à la surface tibiale l'extrémité de la tarière).
Maintenir la broche guide.




Canule guide-broche TLS[®]

MISE EN PLACE DE LA CANULE AU TIBIA

Une canule guide est mise en place à l'aide d'une poignée porte canule, en se vissant dans l'empreinte taraudée.

La broche guide est alors retirée.

 **Attention à ne pas tarauder de nouveau en enfonçant excessivement la canule.**

NETTOYAGE DU CUL DE SAC POSTÉRIEUR ET SOUS QUADRICIPITAL

Il s'agit d'un temps important pour éliminer tous les débris osseux. Il est souvent nécessaire de nettoyer l'entrée des logettes. (Fig. 12)

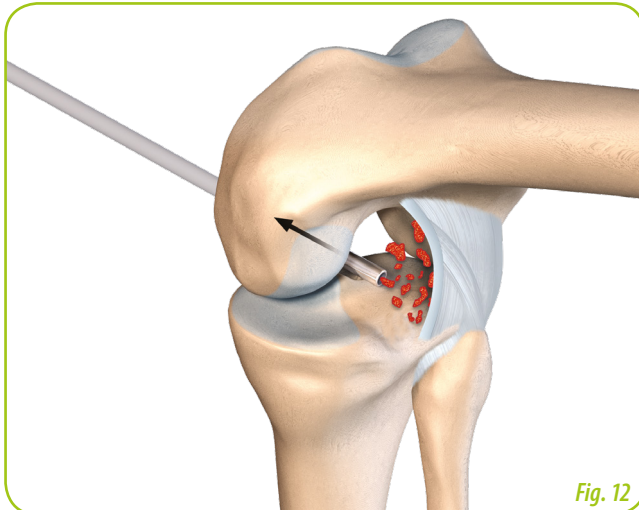


Fig. 12

PASSAGE DES FILS TRACTEURS

L'abord arthroscopique interne est élargi si nécessaire, suivant le diamètre de la greffe.

Au fémur : à l'aide du passe-fil droit, le fil vert (traction des bandelettes) est introduit de dehors en dedans, puis récupéré à l'aide d'une pince préhensive par la voie antéro-médiale. De même, pour un second fil, qui sera dédié à la traction de la greffe DI2. (Fig. 13)

Au tibia : à l'aide du passe-fil droit, un fil de traction de couleur différente est introduit de dehors en dedans, puis récupéré à l'aide d'une pince préhensive par la voie antéro-médiale.

 **Attention à ne pas croiser les fils de traction.**

Idéalement, récupérer les trois fils tracteurs (fémur et tibia) simultanément pour éviter que les fils ne se croisent ou ne soient bloqués dans la graisse de Hoffa.

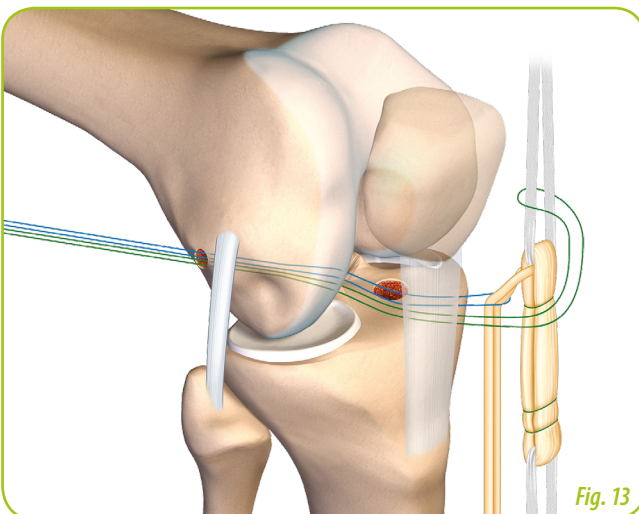


Fig. 13



MISE EN PLACE DE LA GREFFE

Traction de la greffe DI2 dans le tunnel fémoral.

Puis, traction des bandelettes fémorales. La greffe DT4 vient se positionner dans la logette fémorale.

La greffe est ensuite tractée par ses bandelettes dans la logette tibiale.

FIXATION FÉMORALE PAR UNE VIS TLS® DE LONGUEUR 20 MM

Séparer les bandelettes TLS® et la greffe DI2 (Fig. 14), en orientant le transplant DI2 dans l'axe de sa future implantation. Introduire une broche guide entre les deux bandelettes.

La vis est guidée par la broche, puis prend appui sur les bandelettes. Cette vis verrouille également la greffe DI2. (Fig. 14)

Elle est introduite jusqu'à affleurer la corticale. (Fig. 15)
Si la fixation ne convient pas, utiliser alors une vis de Ø 12 mm.

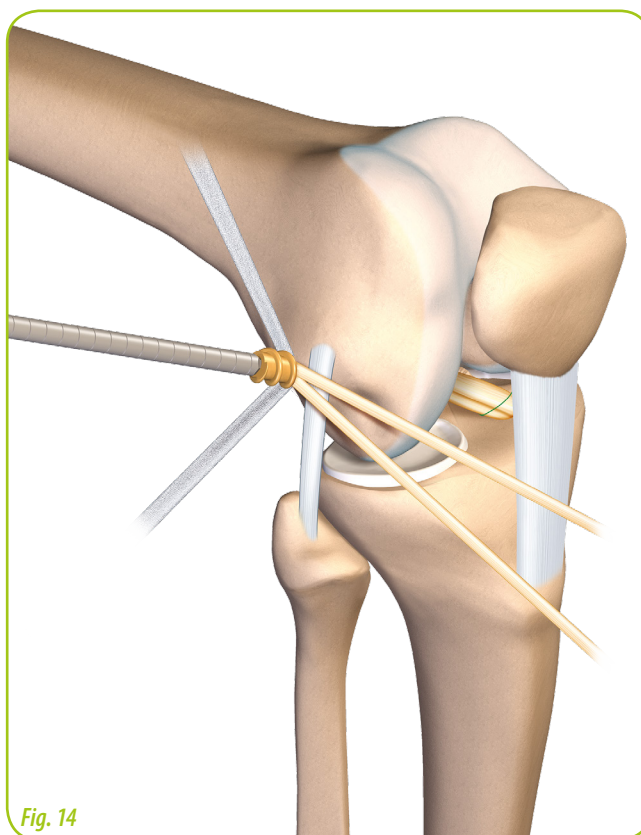


Fig. 15

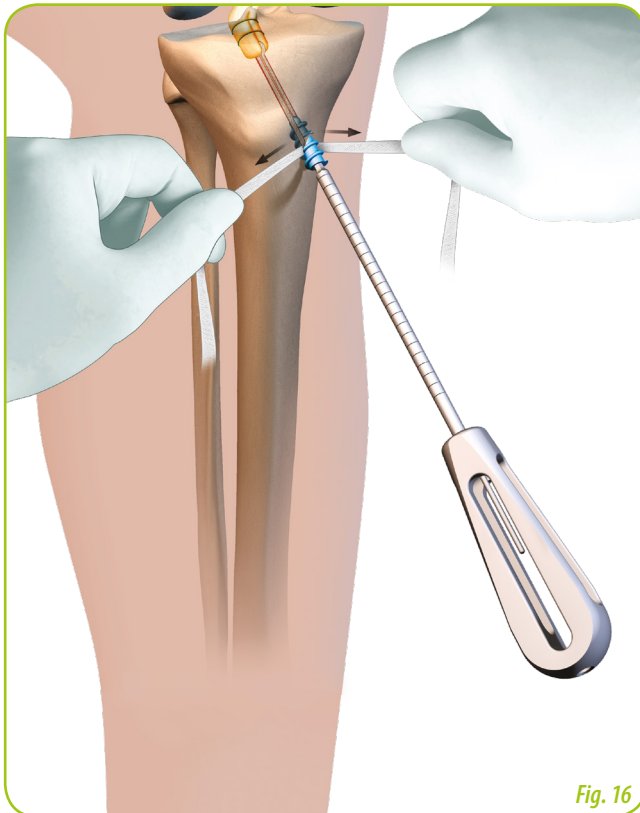


Fig. 16

FIXATION TIBIALE PAR UNE VIS TLS[®] DE LONGUEUR 20 OU 25 MM

La manœuvre tibiale de "clé à sardine" en bout de canule s'effectue sous contrôle arthroscopique et permet de contrôler la pénétration de la greffe dans la logette ainsi que sa tension.

Genou à 10/20° de flexion.

Séparer les bandelettes TLS[®], puis introduire une broche guide entre les deux bandelettes.

Introduire la vis entre les deux bandelettes parallèles jusqu'à affleurer la corticale. (Fig. 15 & 16)

Vérifier l'absence de conflit dans l'échancrure ainsi qu'avec la face latérale du condyle.

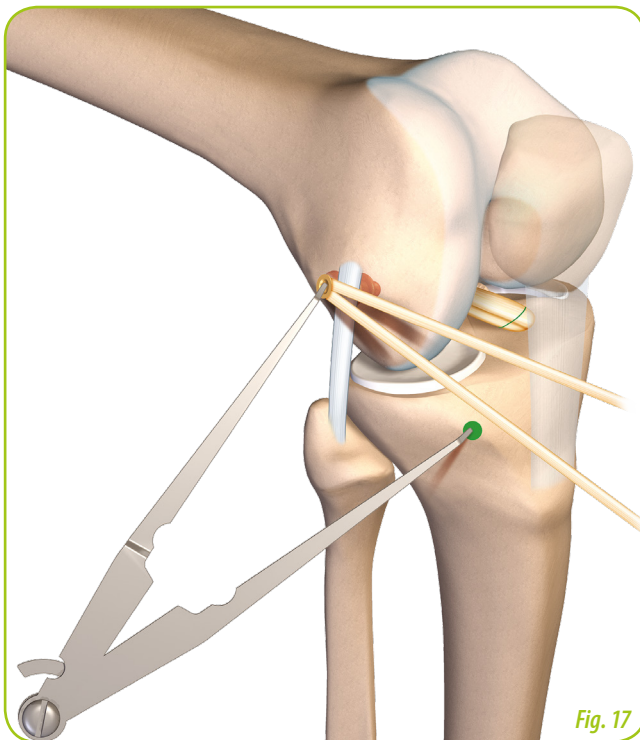


Fig. 17

DÉTERMINATION D'UN POINT ISOMÉTRIQUE DE LA P.E.A. ET VOIE D'ABORD TIBIALE

Recherche d'une isométrie en début de flexion entre 0 et 90° afin de déterminer un point d'insertion tibial : 1 cm en arrière du tubercule de Gerdy et 1 cm sous le rebord tibial.

Deux options :

- Un compas est inséré au fémur dans la cannulation de la vis et permet un repérage cutané sur la face externe du tibia (Fig. 17),
- Utilisation de la bandelette résiduelle fémorale comme compas.

Une fois le point isométrique trouvé une incision oblique de 1,5 cm est pratiquée.



TUNNEL TIBIAL DE LA PLASTIE LATÉRALE

La pointe du viseur tibial est positionnée au moins 1 cm en dehors du tunnel tibial de la plastie du LCA, dans l'incision antéro-médiale de prélèvement des ischio-jambiers.

Mise en place d'une broche à chas de $\varnothing 2,4$ mm. (Fig. 18)

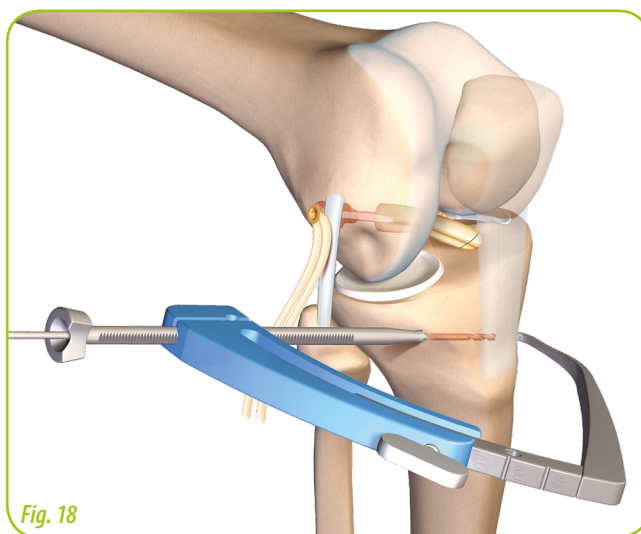


Fig. 18

PRÉPARATION DE LA PLASTIE

EXTRA-ARTICULAIRE

La longueur du transplant est ajustée, de sorte qu'au moins 20 mm soient introduits dans le tibia. Les deux brins du DI sont suturés par un surjet au fil résorbable qui servira de fil tracteur. (Fig. 19)

Un tunnel borgne de $\varnothing 7$ mm et de longueur 25 mm est effectué.

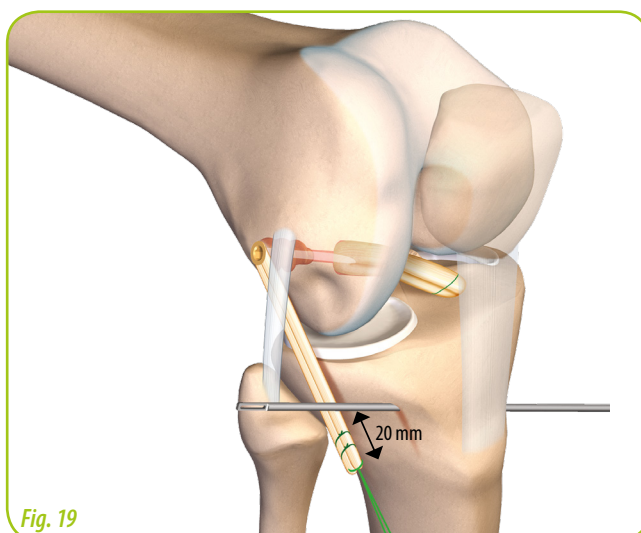


Fig. 19

PASSAGE ET FIXATION DE LA GREFFE

Une pince Kelly passe sous le TFL et, au choix, sur ou sous le ligament collatéral latéral, et récupère le fil tracteur.

La greffe ressort à l'incision tibiale.

Le fil tracteur passe dans la broche à chas, la greffe pénètre le tunnel tibial borgne.

Le genou est en flexion à 20° et en rotation neutre, la greffe DI2 est maintenue en tension et est verrouillée par une vis d'interférence résorbable Crosslig de $\varnothing 7$ mm et de longueur 20 mm. (Fig. 20)

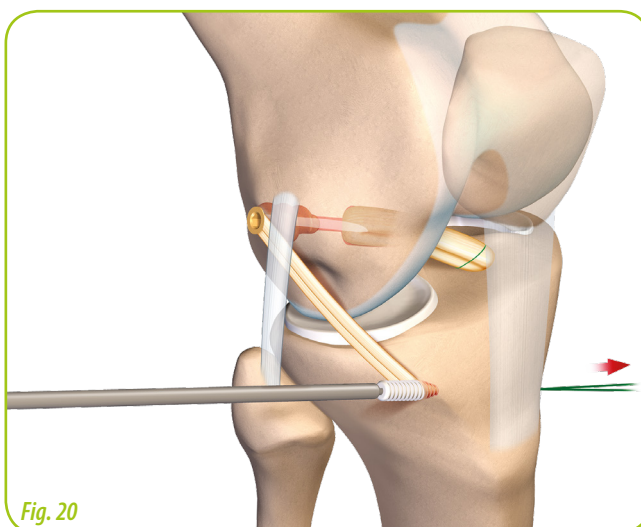
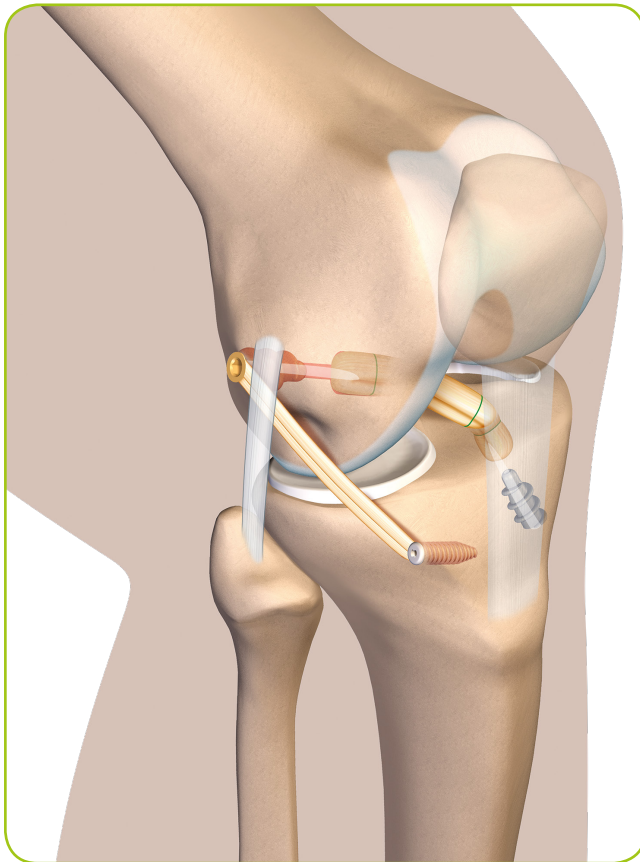
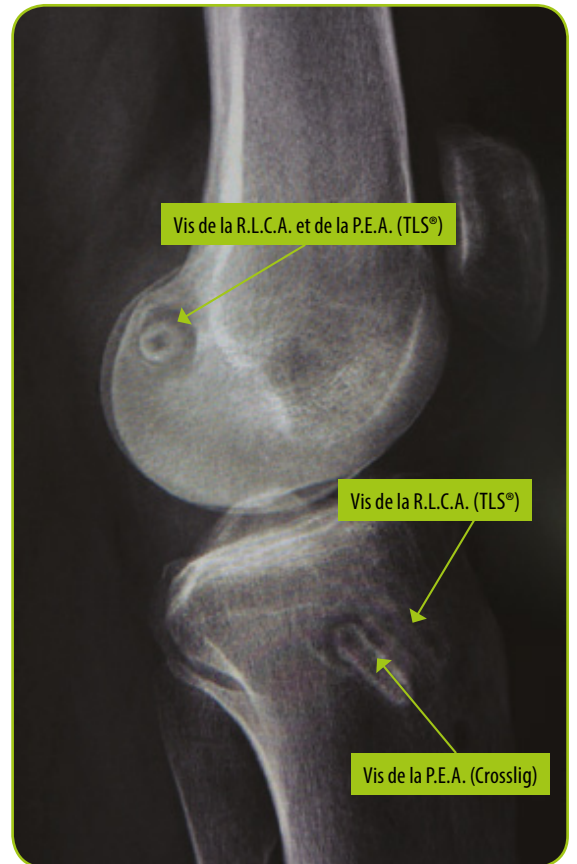


Fig. 20



Vue finale



Radiographie © Docteur H. Robert

SUITES POST OPÉRATOIRES PROPOSÉES

La rééducation est entreprise dès le lendemain de l'intervention.

- Appui immédiat possible.
- Flexion jusqu'à 90° et extension complète.
- Les mobilisations actives sont débutées à J1.
- La proprioception est débutée précocement
- Vélo à 1 mois
- La course à pieds à 3 mois.

Remarque : une attelle articulée peut se justifier chez un sujet jeune et pusillanime pour 3/4 semaines



ANCIILLAIRE TLS®		réf.
INSTRUMENTATION TLS® (POUR POSE VIS PEEK ET TITANE)		268 126
OPTION	TOURNEVIS TLS® POUR VIS BIO-C	264 650
	BROCHE POUR VIS TLS® BIO-C Ø 1,2	264 651
	POINTEAU ANGULÉ	265 641
	CROCHET PRÉLÈVEMENT	265 642
	STOP-CANULE	266 314
	STRIPPER OUVERT-FERMÉ TLS®	269 069



ANCIILLAIRE P.E.A.		réf.
COMPLÉMENT P.E.A. POUR CORTAPE SCREW		269 223
COMPAS (OPTION)		269 068



SYSTÈMES D'ANCRAGE TENDINEUX		réf.	
TLS	VIS D'ANCRAGE TENDINEUX TLS® Ø 10MM	LG 20MM	253 569
		LG 25MM	248 853
	VIS D'ANCRAGE TENDINEUX TLS® PEEK Ø 10MM	LG 20MM	263 653
		LG 25MM	263 654
	VIS D'ANCRAGE TENDINEUX TLS® BIO-C (70% PLA - 30% B TCP) Ø 10MM	LG 20MM	264 648
		LG 25MM	264 649
	VIS D'ANCRAGE TENDINEUX TLS® Ø 12MM		264 274
KIT DE 2 BANDELETTES D'ANCRAGE TENDINEUX TLS® + LAME ET FILS DE TRACTION		265 746	
BANDELETTE D'ANCRAGE TENDINEUX TLS® (OPTION)		256 193	
P.E.A.	VIS CORTAPE SCREW (100% PLLA) - Ø 6	LG 20MM	269 935
FIL DE SUTURE NON-RÉSORBABLE CORTAPE LINK			267 790



Vis CORTAPE SCREW®

Bandelette d'ancrage TLS®

Vis Titane TLS®

Vis Peek TLS®

Vis BIO-C TLS®

BIBLIOGRAPHIE TLS

- Jenny JY, Clement X,**
Patient-based decision for resuming activity after ACL reconstruction: a single-centre experience
Eur J Orthop Surg Traumatol. 2016 Sep 26
- Lopes, R., et al.,**
Does retrograde tibial tunnel drilling decrease subchondral bone lesions during ACL reconstruction? A prospective trial comparing retrograde to antegrade technique.
The Knee. 2016. 23(1): p. 111-115.
- Marchand, J.B., et al.,**
Do graft diameter or patient age influence the results of ACL reconstruction?
Knee Surg Sports Traumatol Arthrosc. 2015.
- Lefevre, N., et al.,**
Postoperative discomfort after outpatient anterior cruciate ligament reconstruction: A prospective comparative study.
Orthop Traumatol Surg Res. 2015.
- Lefevre, N., et al.,**
Outpatient surgery feasibility in anterior cruciate ligament reconstruction: a prospective comparative assessment.
Orthop Traumatol Surg Res. 2014. 100(5): p. 521-6.
- DeBerardino, T.M., P.A. Smith, and J.L. Cook,**
Femoral suspension devices for anterior cruciate ligament reconstruction: letter to the editor.
Am J Sports Med. 2014. 42(2): p. NP15-6.
- Burns, T.C., et al.,**
Femoral suspension devices for anterior cruciate ligament reconstruction: response.
Am J Sports Med. 2014. 42(2): p. NP16-8.
- Barrow, A.E., et al.,**
Femoral suspension devices for anterior cruciate ligament reconstruction: do adjustable loops lengthen?
Am J Sports Med. 2014. 42(2): p. 343-9.
- Cazenave, M. and F. Deloge,**
Étude prospective sur la reprise d'activités physiques de 20 militaires après ligamentoplastie du genou par prélèvement au niveau de la patte d'oie.
Kinésithérapie, la Revue. 2013. 13(137): p. 13-19.
- Robert H., Bouguennec N, Vogeli D, Berton E, Bowen M**
Coverage of the anterior cruciate ligament femoral footprint using 3 different approaches in single-bundle reconstruction: a cadaveric study analyzed by 3-dimensional computed tomography
Am J Sports Med. 2013 Oct;41(10):2375-83. doi: 10.1177/0363546513498989. Epub 2013 Aug 12.
- Mazana, C. and P. Junk.**
Etude de cohorte rétrospective sur la raideur postopératoire après ligamentoplastie du LCAE.
2012; KINEANNUAIRE: [Available from: <http://www.kine-annuaire.fr/sante-et-actualites/etude-de-cohorte-retrospective-sur-la-raideur-postopératoire-apres-ligamentoplastie-du-lcae>.
- Colin, F., et al.,**
Aseptic arthritis after ACL reconstruction by Tape Locking Screw (TLS): report of two cases.
Orthop Traumatol Surg Res. 2012. 98(3): p. 363-5.
- Cassard, X., et al.,**
Comments on: "aseptic arthritis after ACL reconstruction by Tape Locking Screw (TLS): report of two cases" by F. Colin, F. Lintz, K. Bargoin, C. Guillard, G. Venet, A. Tesson, F. Gouin published in *Orthop Traumatol Surg Res* 2012;98(3):363-5. *Orthop Traumatol Surg Res.* 2012. 98(7): p. 854; author reply 855.
- Robert, H., R. Limozin, and T. de Polignac,**
Reconstruction mono-faisceau en quatre brins de semi tendinosus du ligament croisé antérieur selon la technique TLS. Résultats cliniques d'une série de 74 genoux à 18 mois de recul minimum.
Revue de Chirurgie Orthopédique et Traumatologique. 2011. 97(4): p. S40-S45.
- Collette, M. and X. Cassard,**
The Tape Locking Screw technique (TLS): A new ACL reconstruction method using a short hamstring graft.
Orthop Traumatol Surg Res. 2011. 97(5): p. 555-9.

- Alidrissi, N., et al.,**
Ligamentoplastie du LCA aux ischiojambiers sous arthroscopie avec fixation de l'implant par le système TLS. Principes et résultats de 38 cas.
Journal de Traumatologie du Sport. 2011. 28(3): p. 159-164.
- Besnard, N., M. Cazenave, and J. Hryszkiewicz,**
La TLS, une technique novatrice de ligamentoplastie de genou au service d'une rééducation ambitieuse.
Kinésithérapie Scientifique. 2010(509): p. pp. 13-20.
- Piret, Q.,**
Un nouveau concept de ligamentoplastie du genou : incidence sur la kinésithérapie.
Kinésithérapie scientifique. 2008(488): p. 7.

BIBLIOGRAPHIE PLASTIE ANTÉRO-LATÉRALE

- Ruiz, Filippi GJ., Gagnière B., Bowen M., Robert H.**
The Comparative Role of the Anterior Cruciate Ligament and Anterolateral Structures in Controlling Passive Internal Rotation of the Knee: A Biomechanical Study.
Arthroscopy. 2016 Jun;32(6):1053-62. doi: 10.1016/j.arthro.2016.02.017. Epub 2016 Apr 27.
- Kennedy MI1, Claes S, Fuso FA, Williams BT, Goldsmith MT, Turnbull TL, Wijdicks CA, LaPrade RF,**
The Anterolateral Ligament: An Anatomic, Radiographic, and Biomechanical Analysis
Am J Sports Med. 2015 Jul;43(7):1606-15. doi: 10.1177/0363546515578253. Epub 2015 Apr 17.
- Dodds AL, Halewood C, Gupte CM, Williams A, Amis AA.,**
The anterolateral ligament: Anatomy, length changes and association with the Segond fracture
Bone Joint J. 2014 Mar;96-B(3):325-31. doi: 10.1302/0301-620X.96B3.33033.
- Claes S, Vereecke E, Maes M, Victor J, Verdonk P, Bellemans J.,**
Anatomy of the anterolateral ligament of the knee
J Anat. 2013 Oct;223(4):321-8. doi: 10.1111/joa.12087. Epub 2013 Aug 1.
- Vincent JP1, Magnussen RA, Gezmez F, Uguen A, Jacobi M, Weppe F, Al-Saati MF, Lustig S, Demey G, Servien E, Neyret P,**
The anterolateral ligament of the human knee: an anatomic and histologic study
Knee Surg Sports Traumatol Arthrosc. 2012 Jan;20(1):147-52. doi: 10.1007/s00167-011-1580-3. Epub 2011 Jun 30.

Date de modification document : décembre 2019 - **Fabricants :** TLS: FH industrie / Crosslig : SBM / Eurocrew : Teknimed - **Gamme :** Ligamentoplastie - **Nom du produit :** TLS / Crosslig / Bioeurolog / Eurocrew - **Destinataire :** professionnel de santé - **N° du marquage CE :** TLS, Crosslig, Bioeurolog : 0459 / Eurocrew : 0499 - **Classe du DM :** TLS et vis Titane et Peek : classe IIb / vis Bio C, Crosslig, Bioeurolog et Eurocrew : classe III - Remboursable par les organismes d'assurance maladie dans certaines situations : consultez les modalités sur le site ameli.fr - **Indications :** rupture du ligament croisé antérieur et postérieur - **Recommandations d'utilisation :** il est fortement conseillé de lire l'étiquette et la notice d'instructions du produit